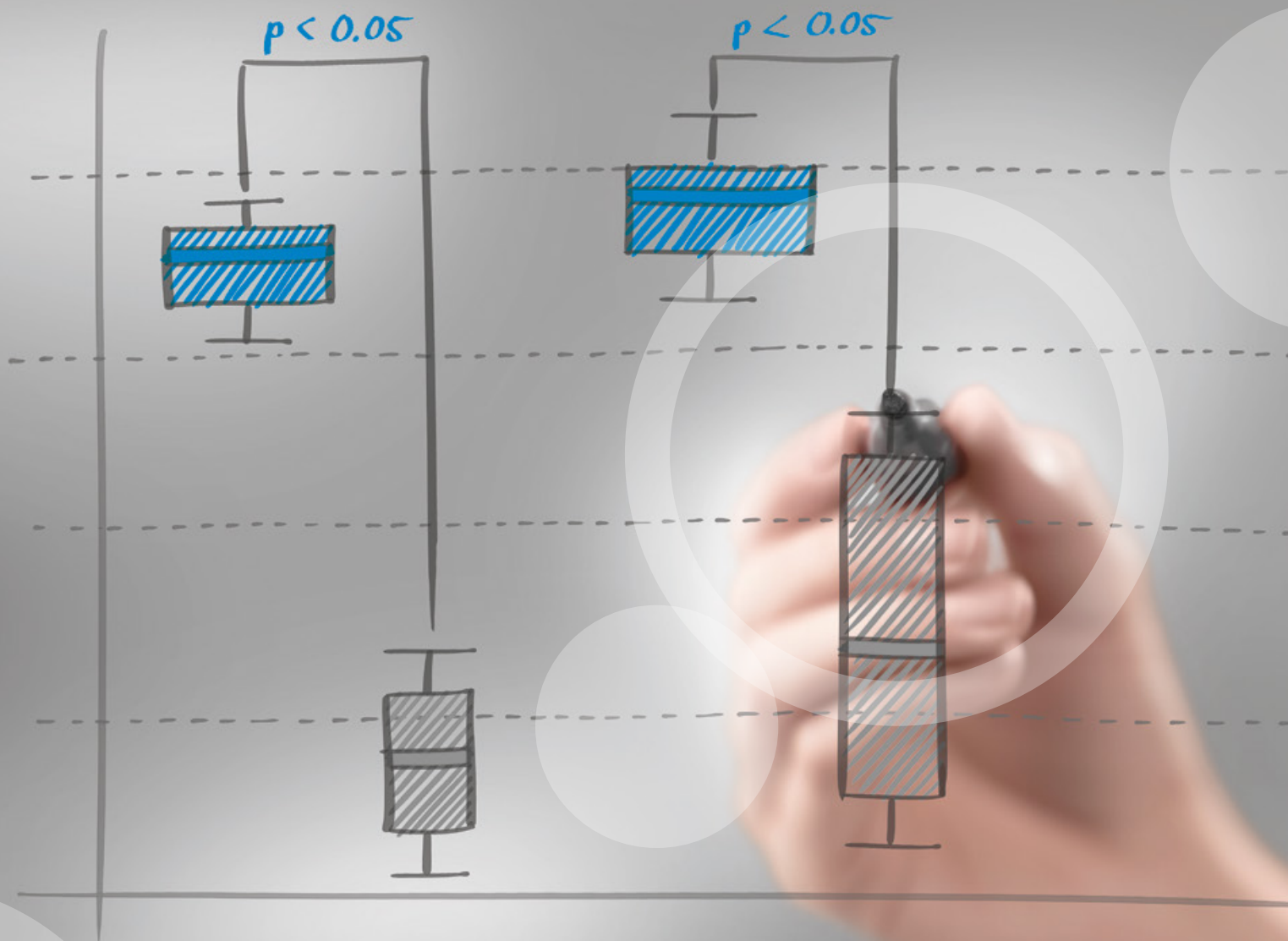

**Variotime® / Optosil® / Xantopren® / Dente Classic®**

Reabilitação oral: estética e função.

- Frederico Goyatá

Saúde bucal nas melhores mãos.



**KULZER**  
MITSUI CHEMICALS GROUP

## Reabilitação oral: estética e função

### Resumo:

As reabilitações orais com as próteses totais removíveis contribuem para a melhora da saúde física e emocional dos pacientes portadores de edentulismo. Este trabalho tem por objetivo relatar um caso clínico em que se realizou uma reabilitação oral completa com o uso de uma prótese total superior e uma prótese parcial removível bilateral inferior. Para viabilizar um resultado estético melhor, foram confeccionadas facetas indiretas em cerômero nos dentes remanescentes anteriores inferiores. Desta forma, esta metodologia de trabalho clínico possibilitou a reabilitação da função mastigatória e da estética dos dentes, da face devolvendo a autoestima ao paciente.

### Introdução:

Embora o número de indivíduos totalmente desdentados tenha diminuído no Brasil nos últimos anos, ainda existe uma demanda muito expressiva pelo tratamento com próteses totais. O objetivo principal no planejamento da reabilitação bucal com as próteses totais removíveis deverá ser pautado em restabelecer função mastigatória, estabilidade muscular e articular e estética aos pacientes.

Realizar uma boa anamnese, contemplando aspectos da saúde sistêmica e psicológica do paciente, um exame clínico minucioso dos rebordos alveolares avaliando-se os aspectos anatômicos é extremamente importante para definir o planejamento e estabelecer um prognóstico no tratamento reabilitador.

Este trabalho tem por objetivo relatar um caso clínico em que se realizou uma reabilitação oral completa com o uso de uma prótese total superior e uma prótese parcial removível bilateral inferior. Para viabilizar um resultado estético melhor, foram confeccionadas facetas indiretas em cerômero nos dentes remanescentes anteriores inferiores. Desta forma, esta metodologia de trabalho clínico possibilitou a reabilitação da função mastigatória e da estética dos dentes, da face devolvendo a auto estima ao paciente.

### Materiais Utilizados:

- Variotime®
- Optosil® / Xantopren®
- Dente Classic®

### Autor:

- Frederico Goyatá:  
<http://www.ident.com.br/Fredgoyata>

## Reabilitação oral: estética e função

### Relato do Caso Clínico:

Paciente do gênero feminino, apresentou-se para o tratamento, queixando-se da sua condição bucal e da estética do sorriso. (Figura 01)

Realizou-se anamnese, exame clínico e radiográfico observando-se que o paciente possuía uma prótese total superior há pelo menos dez anos e alguns dentes posteriores remanescentes e os dentes anteriores inferiores (Figuras 02 e 03).

Iniciou-se o procedimento de moldagem anatômica do arco edêntulo superior pela seleção das moldeiras de estoque para desdentados totais e posterior moldagem pela técnica da pressão equalizada (MACHADO et al, 2003) com silicone de condensação Optosil® e Xantopren® (Kulzer) (Figuras 04a, 04b e 05). O arco inferior foi moldado com Alginato.

Obtiveram-se os modelos anatômicos em gesso pedra tipo III (Herodent-Vigodent) para posterior confecção da moldeira individual inferior em acrílico autopolimerizável. (Figura 06)

Realizou-se a prova da moldeira individual, executou-se o selamento periférico com godiva de baixa fusão (Godiva-Ker) e posterior moldagem funcional do arco superior pela Técnica da Pressão Equalizada (EDUARDO et al, 2001) com silicone de condensação Xantopren® (Kulzer) (Figuras 07 e 08).

Obtiveram-se os modelos funcionais em gesso pedra tipo IV (Durone-Dentsply, Brasil) para a confecção das bases de prova em resina acrílica autopolimerizável e planos de orientação em cera sete (Horus-Dentsply) (Figura 07).

Com o modelo do arco inferior, após planejamento restaurador e protético, foram providenciados o enceramento diagnóstico e confecção das facetas em cerômero após preparo dos Dentes Classic® (Kulzer) e moldagem com silicone de adição Variotime® (Kulzer) e a infraestrutura da prótese parcial removível (Figuras 10, 11 e 12).

Cimentaram-se as facetas com cimento resinoso fotoativado. Em seguida foram realizados os procedimentos de registro da relação cêntrica e apreensão dos planos de orientação superior e inferior simultaneamente a fim de montar os modelos em articulador semi-ajustável e enviá-los ao técnico em prótese dentária para montagem dos dentes e prova estética (Figuras 13 e 14).

Após acrilização das próteses (Figura 15), procedeu-se à instalação das próteses, obtendo-se um resultado estético e funcional bastante satisfatório (Figuras 16 e 17).

### Fotos do caso:

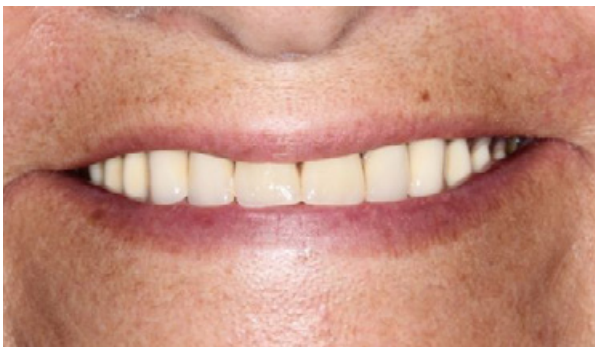

Figura 01 - Sorriso Inicial.

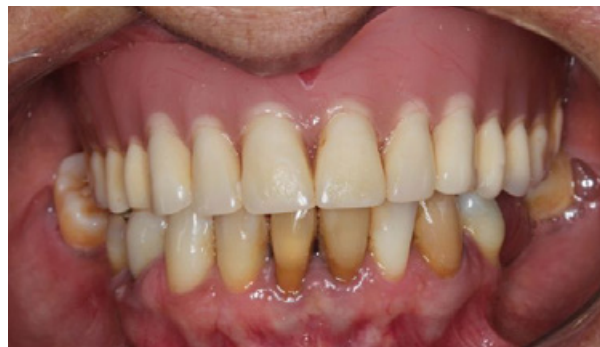

Figura 02 - Aspecto Clínico Inicial.

## Reabilitação oral: estética e função

Fotos do caso:

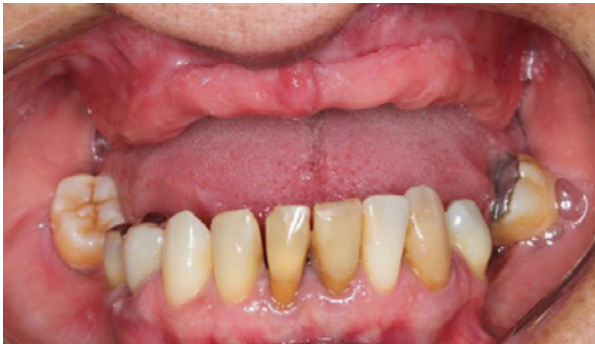

Figura 03 - Aspecto Clínico Inicial.

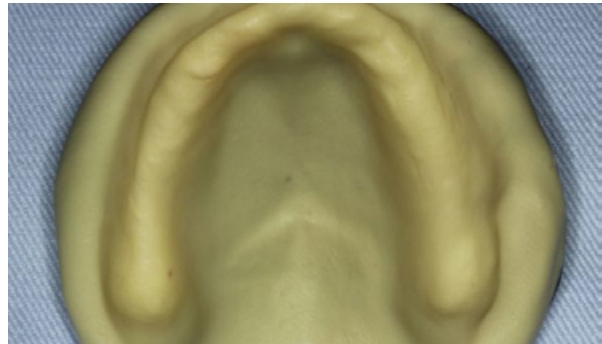


Figura 04a - Moldagem Anatômica.

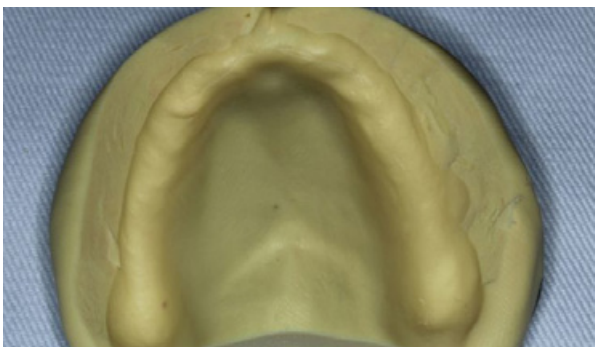


Figura 04b - Moldagem Anatômica.

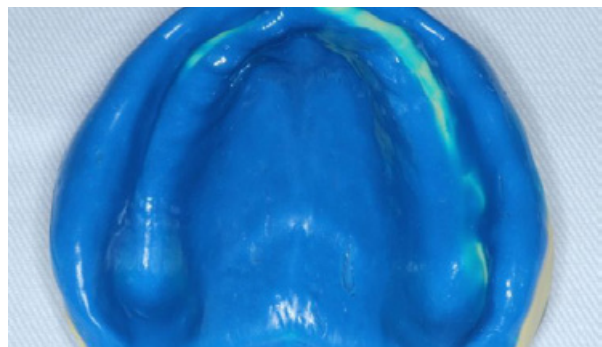


Figura 05 - Moldagem Anatômica.

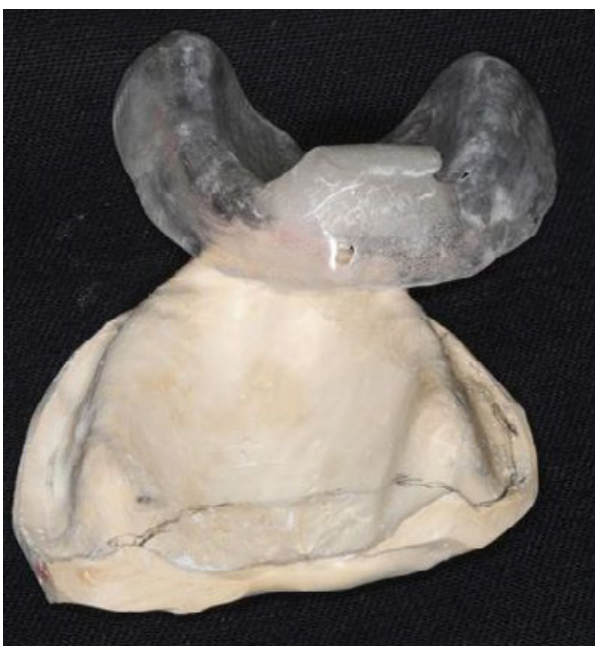

Figura 06 - Modelo Anatômico e Moldeira individual.

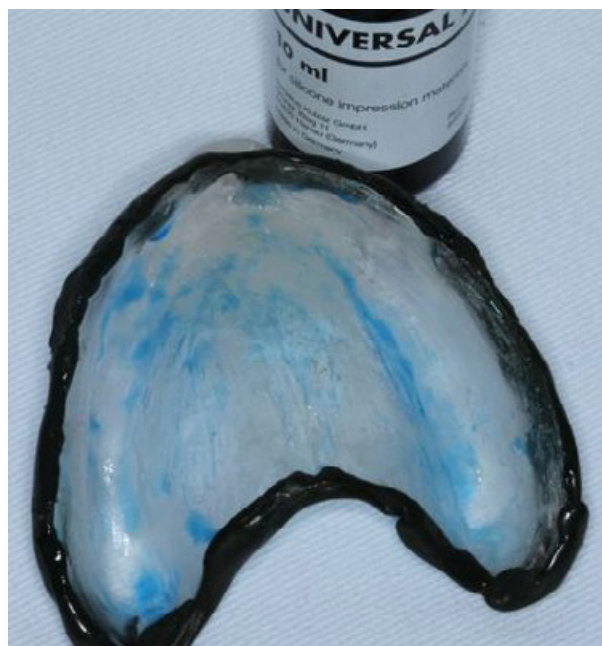

Figura 07 - Moldeira Individual com Correção de Bordo e Adesivo.



## Reabilitação oral: estética e função

Fotos do caso:

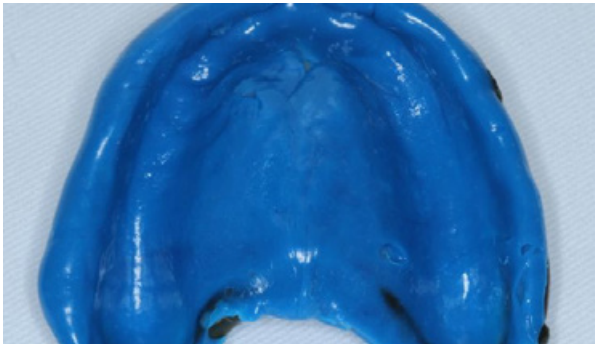

Figura 08 - Moldagem Funcional.

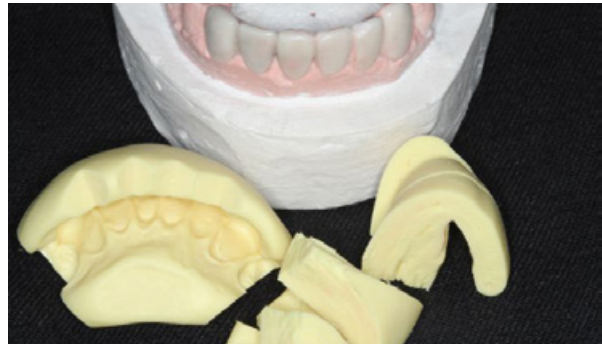

Figura 09 - Modelos de Estudo e Enceramento Diagnóstico.

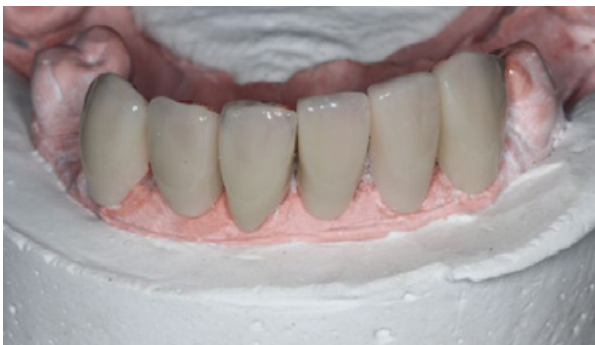

Figura 10 - Facetas em Cerômero.

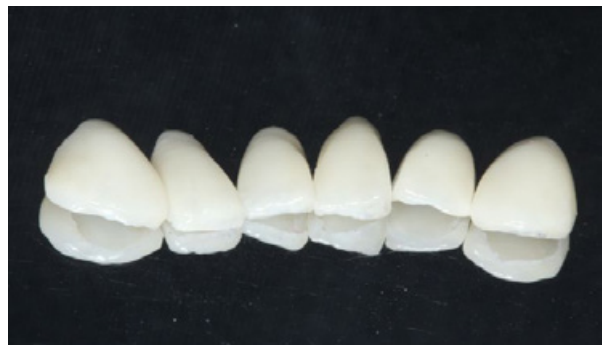

Figura 11 - Facetas em Cerômero.

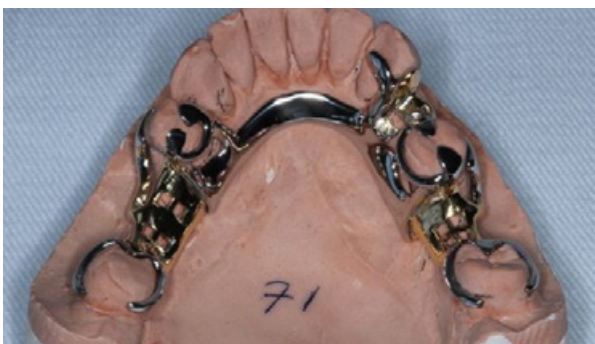

Figura 12 - Infraestrutura da PPR Inferior.

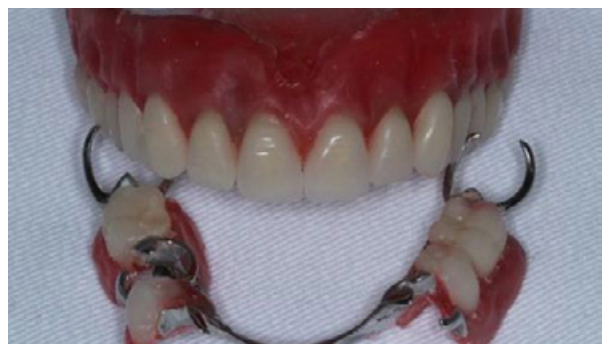

Figura 13 - Montagem dos dentes.

## Reabilitação oral: estética e função

Fotos do caso:

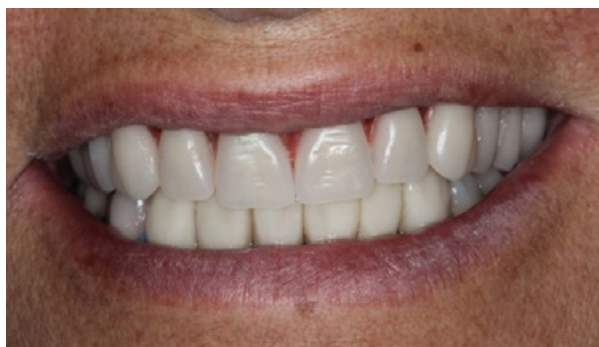

Figura 14 - Prova estética dos dentes.

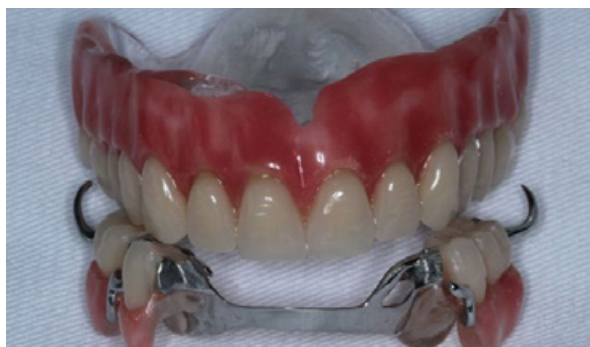

Figura 15 - PT superior e PPR inferior acrilizadas.

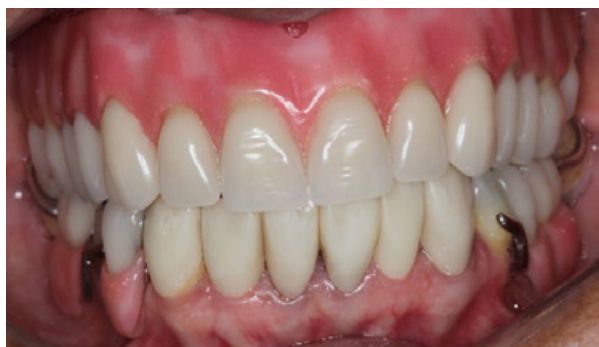

Figura 16 - Aspecto clínico final.

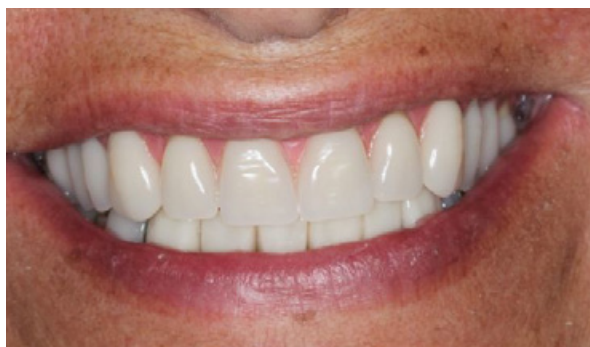

Figura 17 - Sorriso final.

Conclusão:

A opção clínica reabilitadora apresentada conferiu função mastigatória e estética possibilitando à paciente uma melhora na autoestima e na qualidade de vida.

Referências:

1. Eduardo JVP, Amorim VCP, Guariglia ACARP, Lacerda TESP. Moldagem Funcional em Prótese Total. PCL 2001;3(13):225-30.
2. Machado MSS, Eduardo JVP, Guariglia ACAP. Moldagem Anatômica em Prótese Total: Modificação de Técnica. PCL 2003;5(28):467-74.
3. Corrêa GA. Prótese Total: Passo a Passo. São Paulo: Ed. Santos, 2005.
4. Goyatá FR, Gonçalves PAM, Rodrigues CRT, Souza MCA. Reembasamento em Prótese Total - Relato de Caso Clínico. Dent Sci 2009;3(9):39-46.
5. Goyatá FR, Manta GF, Gilson JG, Eduardo JVP, Cunha LG. Prótese Total : Estética e Função - Relato de Caso Clínico. Clínica - Int J Braz Dnt 2010;6(3):308-14.
6. Goyatá FR, Gilson JGR. Restabelecendo a estética do sorriso com laminados cerâmicos. Dent Sci. 2010;4(12):168-78.