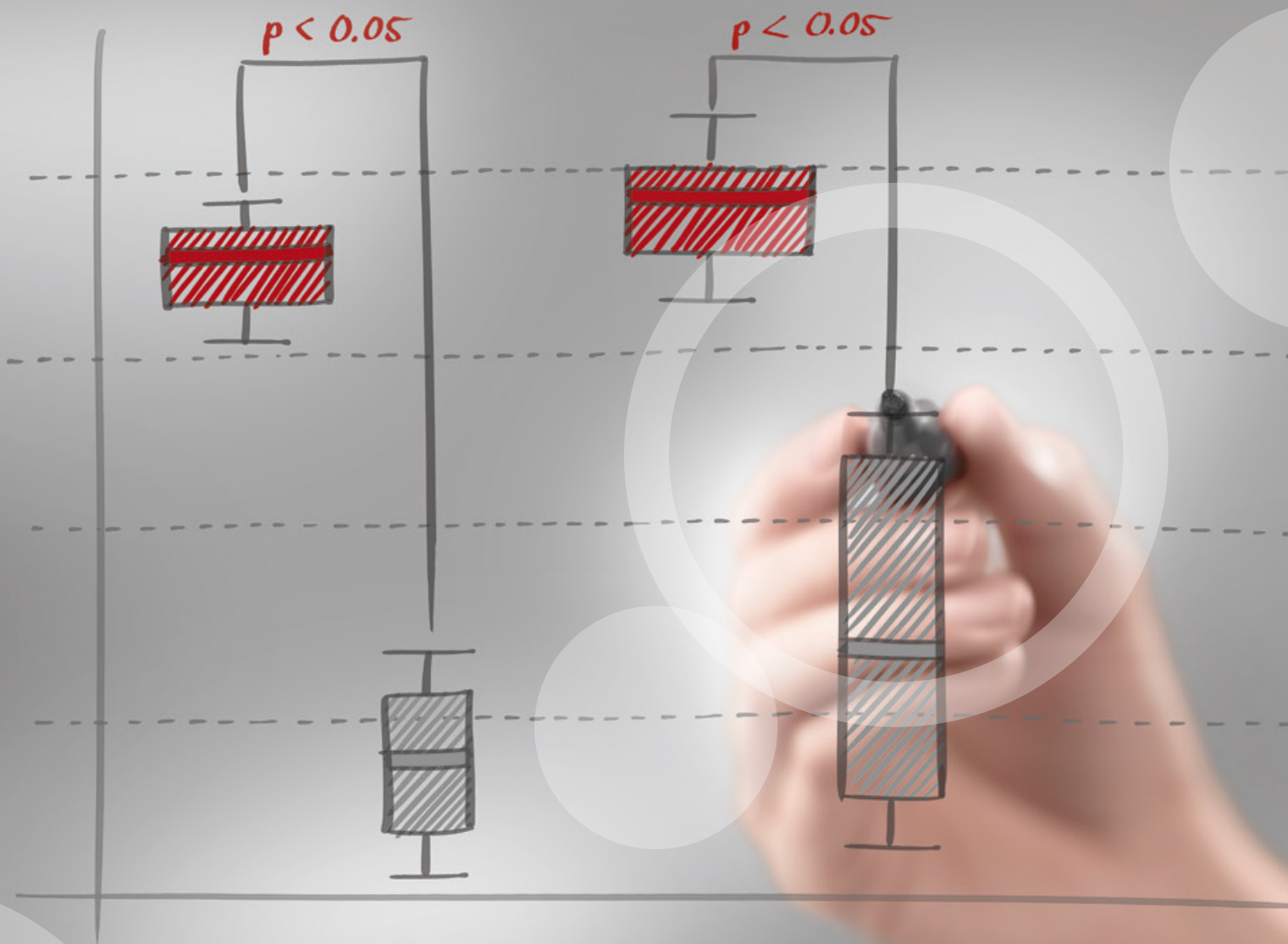

Charisma® Diamond

Recontorno Cosmético com Resina Composta.

- Camila Centenaro

Saúde bucal nas melhores mãos.



KULZER
MITSUI CHEMICALS GROUP

Recontorno Cosmético com Resina Composta

Relato do Caso Clínico:

Paciente do sexo feminino, 36 anos de idade, apresentava alterações de forma e volume dentários, o que prejudicava a estética. Optamos por um tratamento conservador de recontorno cosmético, com leves desgastes nas mesiais dos incisivos laterais (12, 22), aumento das bordas incisais e reestabelecimento das guias caninas esquerda e direita para melhorar a estabilidade oclusal. Todo o trabalho foi realizado com resina composta Charisma® Diamond (Kulzer).

Material Utilizado:

- Charisma® Diamond

Autora:

- Camila Centenaro

<http://www.ident.com.br/dra.camilacentenaro>



Recontorno Cosmético com Resina Composta

Fotos do caso:

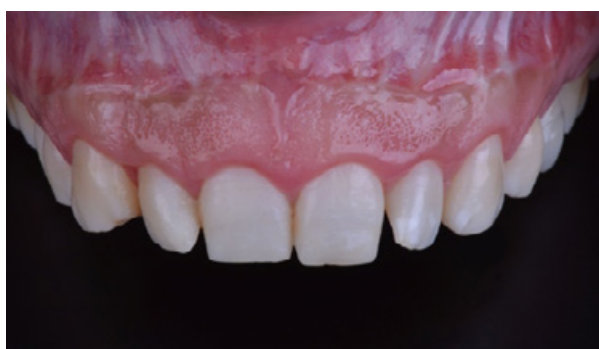

Figura 01 - Caso inicial.

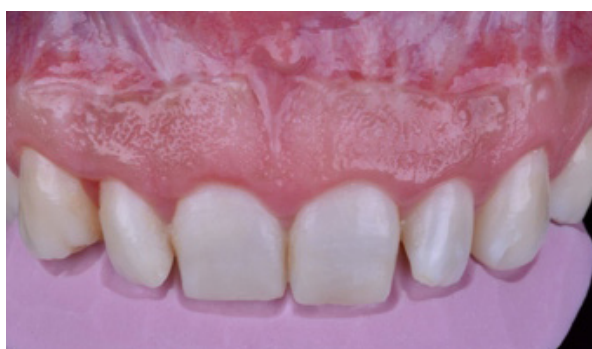

Figura 02 - Prova da guia palatina para orientar as reconstruções das bordas incisais.

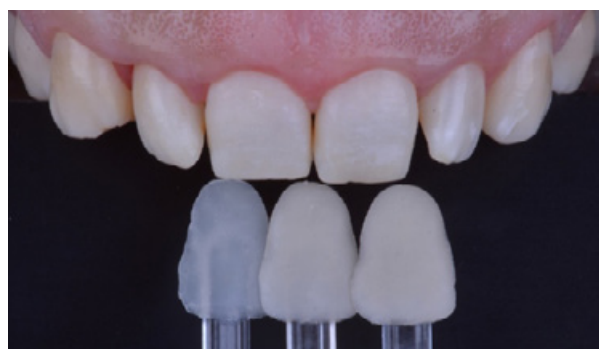

Figura 03 - Seleção da cor da resina composta com escala personalizada.

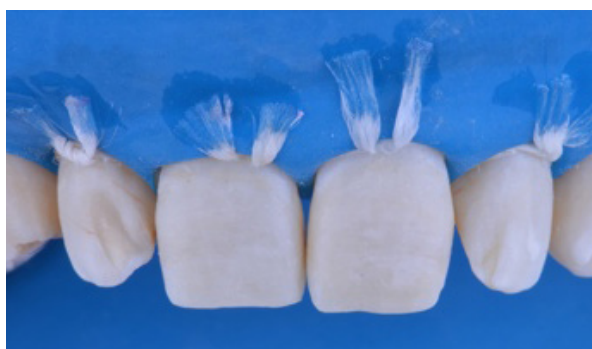

Figura 04 - Isolamento absoluto do campo operatório.

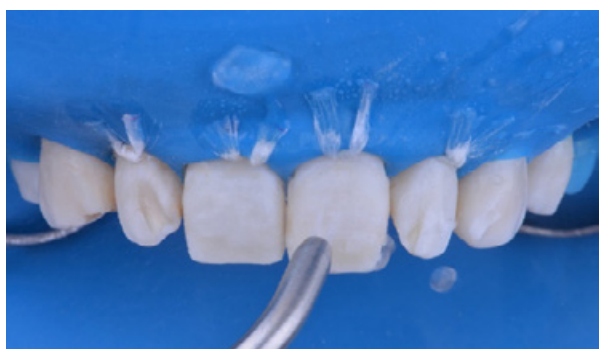

Figura 05 - Aplicação de jato de óxido de alumínio e água para remoção do esmalte aprismático.

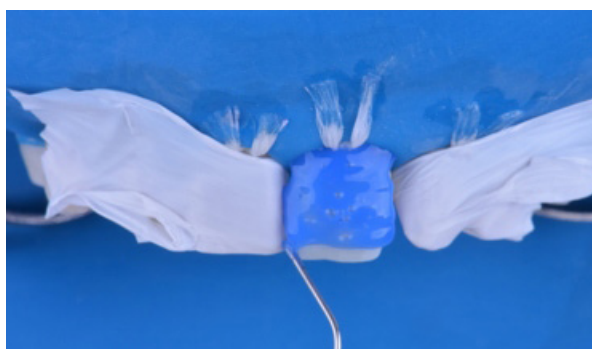


Figura 06 - Aplicação de ácido fosfórico em esmalte.

Recontorno Cosmético com Resina Composta

Fotos do caso:

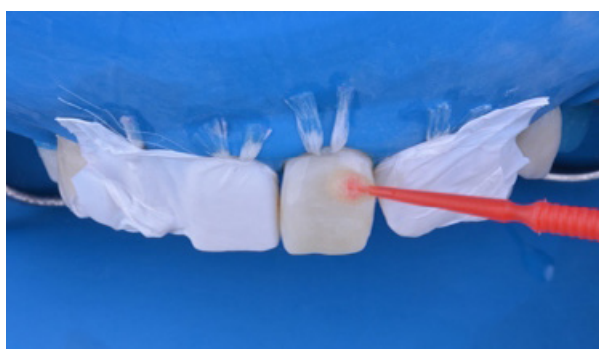


Figura 07 - Aplicação do adesivo GLUMA® 2Bond (Kulzer).

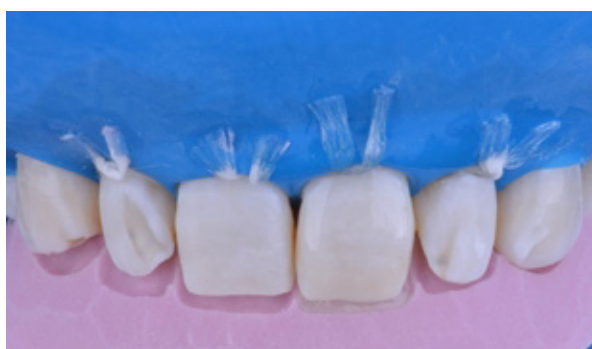

Figura 08 - Início da estratificação da resina composta Charisma® Diamond (Kulzer).

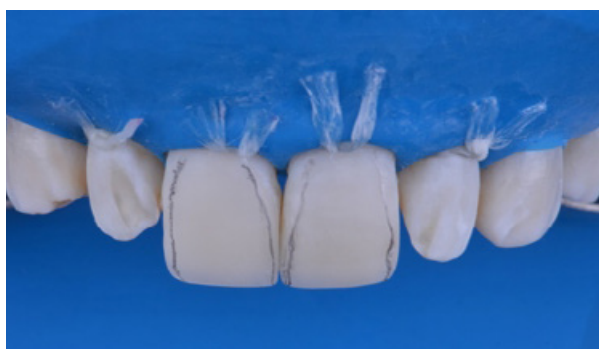

Figura 09 - Com centrais finalizados, delimitamos área de espelho para ajustar a anatomia primária dos dentes.

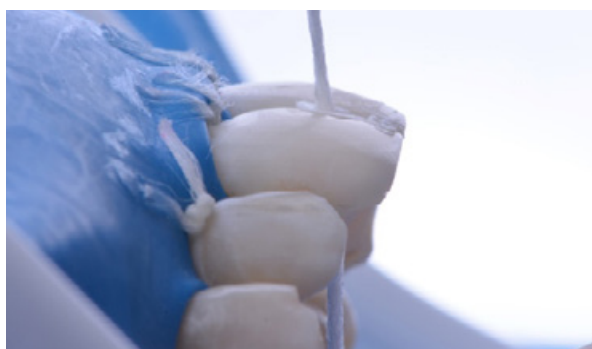

Figura 10

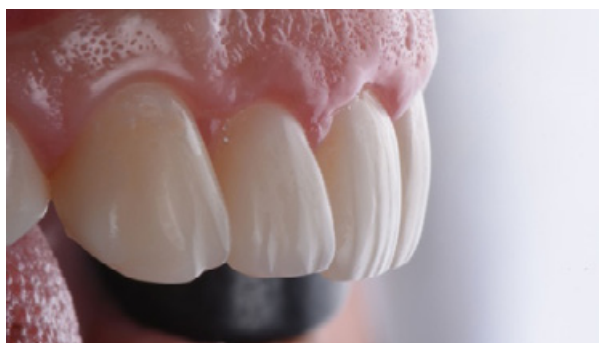

Figura 11 - Acabamento e polimento com discos, borrachas e pasta diamantada.

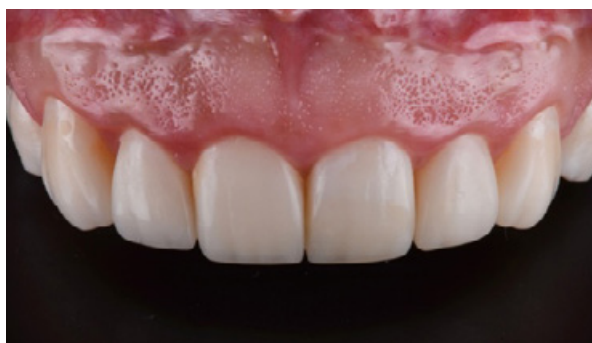

Figura 12 - Caso finalizado.